



Relatório de Avaliação 3D – Assimetria Craniana

Informações do Paciente

Nome completo: Nome do Bebê	Telefone: (00) 00000-0000	Idade gestacional: 00 semanas
Nome da mãe: Nome da Mãe	Idade: 0 meses e 00 dias	Data de nascimento: 00/00/0000
Nome do pai: Nome do Pai	Idade corrigida: 0 meses e 00 dias	Data do escaneamento: 00/00/0000 (ID 0000)

Histórico Clínico/Cirúrgico

Gestação múltipla: Não	Craniossinostose: Não
Prematuridade: Não	Cirurgia de craniossinostose: Não

Achados da Avaliação 3D

Comprimento latero-lateral: 121,11 mm

CVAI (Índice de ass. da calota cran.): 5,75 %

Comprimento ântero-posterior: 152,53 mm

CVA (Assimetria da calota craniana): 8,59 mm

Comprimento diagonal longa: 149,42 mm

CI (Índice cefálico): 79,40 %

Comprimento diagonal curta: 140,83 mm

Circunferência cefálica: 43,48 cm

Medições Adicionais

Altura do plano de medição: 3,02 cm

Desv. ântero-post. dos tragos (E-D):
-20,75 mm

Volume do quadrante Q1: 191,77 cm³

Desvio vertical dos tragos (E-D): 2,93 mm

Volume do quadrante Q2: 211,23 cm³

ACAI (índice de ass. cefálica anterior)¹: 10,15 %

Volume do quadrante Q3: 206,90 cm³

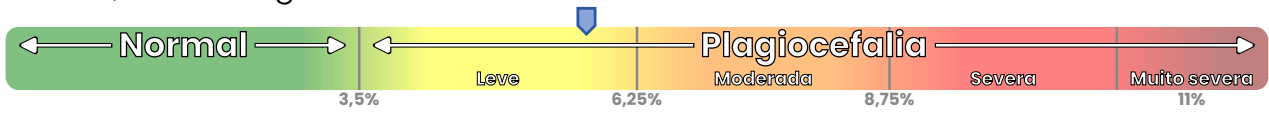
PCAI (índice de ass. cefálica post.)²: 14,49 %

Volume do quadrante Q4: 236,87 cm³

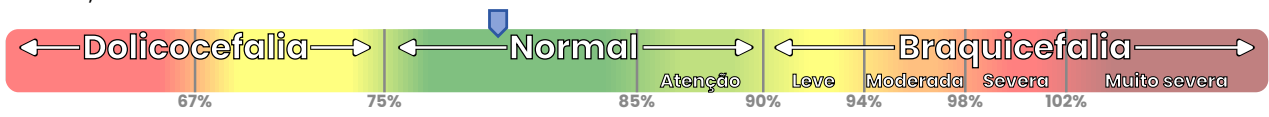
Índice de assimetria 3D do crânio³: 0,2319

Interpretação dos Resultados

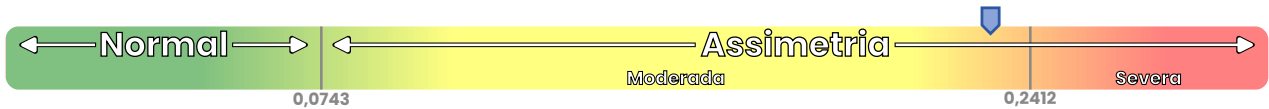
CVAI: 5,75 % – Plagiocefalia leve



CI: 79,40 % – Normal



Índice de assimetria 3D do crânio: 0,2319 – Assimetria moderada



Conclusão

Achados são consistentes com:

- evidência de plagiocefalia leve (CVAI 5,75 %)
- sem alterações expressivas no índice cefálico (CI 79,40 %)
- assimetria moderada do volume craniano (Índice de assimetria 3D do crânio 0,2319)

1. Dado por: $|Q1 - Q2| / \min(Q1, Q2)$.

2. Dado por: $|Q3 - Q4| / \min(Q3, Q4)$.

3. Dado por: $|\ln(Q4 \times Q2) / (Q3 \times Q1)|$. Linz, C., Faber, J., Schmid, R. et al. Using a 3D asymmetry index as a novel form for capturing complex three-dimensionality in positional plagiocephaly. *Sci Rep* 12 (2022).

Observações

Observada postura de preferencia postural com padrão de lateroflexão esquerda de 20° com pouca restrição durante o movimento passivo, associada a uma rotação cervical com restrição de 17° menor para a esquerda do que quando comparado para direita. Sem presença de nódulo em ECOM esquerdo.

Achatamento moderado para severo na parte posterior direita com presença de assimetria de face e desalinhamento de orelhas.





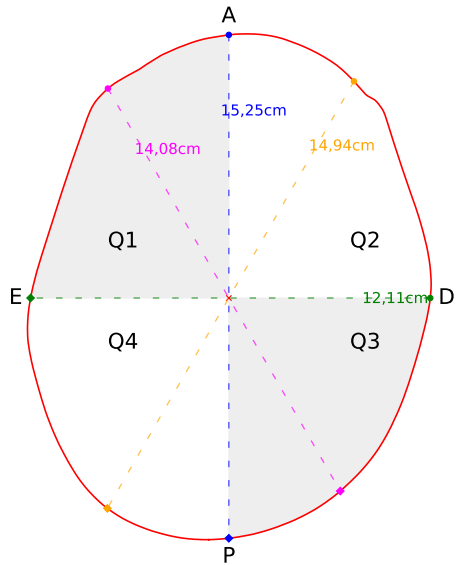
00 de mês de 0000



Andre Carvalho - 326593-F

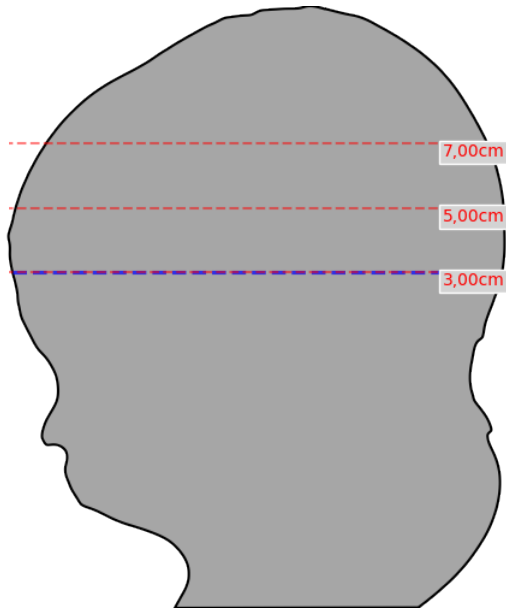
Anexos

Plano de medição na altura de 3,02cm



Planos adicionais

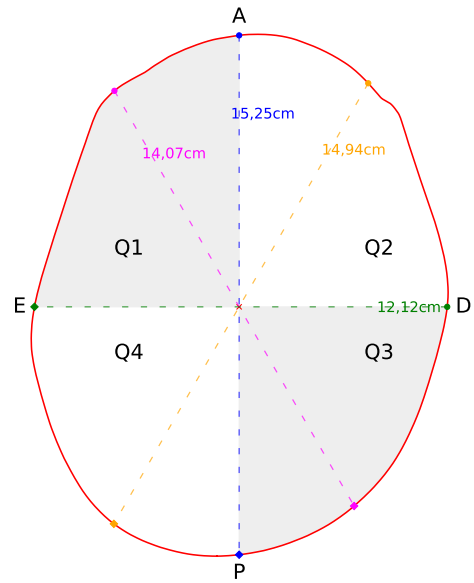
Planos de medição + adicionais



Ângulo do plano de medição: 0°

Altura do plano de medição: 3,02 cm

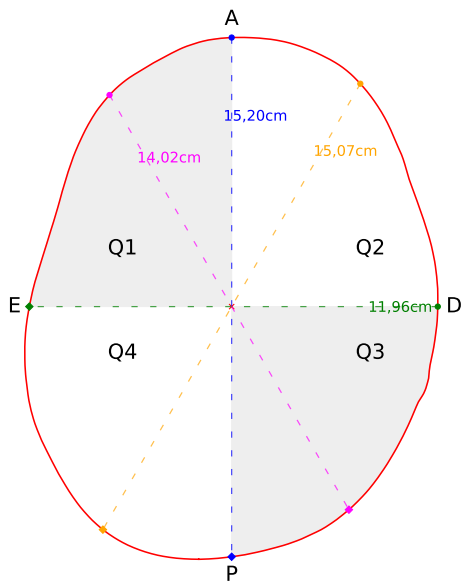
Plano na altura de 3,00 cm



CVAI (Índice de ass. da calota cran.): 5,77 %

CI (Índice cefálico): 79,48 %

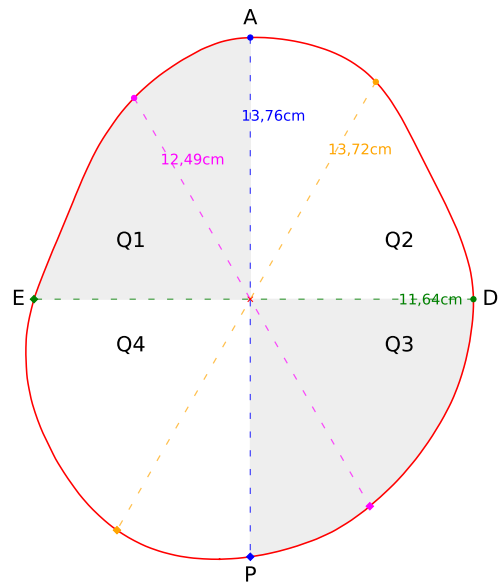
Plano na altura de 5,00 cm



CVAI (Índice de ass. da calota cran.): 7,01 %

CI (Índice cefálico): 78,67 %

Plano na altura de 7,00 cm



CVAI (Índice de ass. da calota cran.): 8,93 %

CI (Índice cefálico): 84,64 %